

Perbedaan Kranimetri Sapi Bali Jantan dan Betina Dewasa

(THE DIFFRENTIATION CRANIOMETRY OF THE BULL AND COW OF BALI CATTLE)

Mochamad Bale Agung¹, I Wayan Batan², I Ketut Suatha³

1. Mahasiswa Pendidikan Profesi Dokter Hewan
 2. Laboratorium Diagnosis Klinik Hewan
 3. Laboratorium Anatomi dan Embriologi Veteriner
- Fakultas Kedokteran Hewan, Universitas Udayana
Jl. PB. Sudirman Denpasar, Bali; Tlp. (0361) 223791, 701801
E-mail: cakbaleagung@gmail.com

ABSTRAK

Penelitian tentang pengukuran tulang kepala dan tulang rahang bawah sapi bali dewasa (kranimetri) dilaksanakan dari bulan Februari 2015 sampai Juni 2015. Tujuan penelitian ini adalah untuk mengetahui perbedaan ukuran dari tengkorak sapi bali jantan dan betina dewasa. Dalam penelitian ini digunakan lima tengkorak sapi bali jantan dewasa dan lima tengkorak sapi bali betina dewasa lengkap dengan tulang rahang bawah (*os mandibulare*). Variabel yang diukur adalah 19 parameter ukuran tengkorak dan enam parameter ukuran tulang rahang bawah. Hasil penelitian menunjukkan terdapat perbedaan ukuran nyata ($P < 0,05$) variabel tengkorak sapi bali jantan dan betina dewasa.

Kata kunci : Sapi bali, Tengkorak, Kranimetri.

ABSTARCT

The study about on measurements both theos skulland the os mandibula bali cattle adults (*Craniometri*) performed in the Laboratory of Anatomy and Laboratory of Veterinary Embriology, Faculty of Veterinary Medicine, Udayana University. This study was conducted in February 2015 to June 2015. The aim of this study was to determine the differences in the sizesos skull of male and female bali cattle adults. This study used five both male and female os skullof bali cattle included os mandibula. The 19 parameters variables size of os skull and six parameter variable size of os mandibula. The variables measured were 19 parameters measure six parameters skull and lower jaw bone size (*os mandibulare*). The result showed there are differences in real size ($P < 0.05$) skull variables adult male and female of Bali cattle.

Keywords: Bali cattle, Os skull, Os mandibula, Kranimetri.

PENDAHULUAN

Indonesia memiliki kekayaan serta potensi sumber daya genetik sapi dan di setiap daerah memiliki karakteristik sapi yang berbeda-beda. Menurut Martojo (2012) terdapat empat kelompok sapi asli Indonesia yakni sapi aceh, sapi pesisir, sapi madura, dan sapi bali. Sapi aceh terdapat di Nanggroe Aceh Darussalam, sapi pesisir di Sumatera Barat, sapi java-ongole di pulau Jawa, sapi bali di Pulau Bali, dan sapi madura di Pulau Madura. Sapi bali (*Bos-bibos banteng*) merupakan sapi potong asli Indonesia hasil domestikasi dari banteng (*Bos javanicus/Bibos banteng*) dan menjadi plasma nutfah asli Indonesia yang masih terlindungi kemurniannya. Sampai saat ini penyebaran populasi sapi bali telah meluas,

pISSN : 2301-7848; eISSN : 2477-6637

mencakup seluruh wilayah Indonesia, dan hidup pada lingkungan tropis dan sub tropis. Saat ini sapi bali telah tersebar di berbagai daerah di Indonesia seperti Nusa Tenggara Barat (NTB), Nusa Tenggara Timur (NTT), Kalimantan, Sulawesi, dan Jawa Timur (Batan, 2006).

Menurut Hardjosubroto (1994) Tubuh sapi bali memiliki kriteria seperti bulu berwarna merah pada sapi betina, tetapi pada sapi jantan dewasa warna merah berubah menjadi hitam, dan bila dikastrasi warnanya kembali kembali merah. Pada sapi bali betina pada bagian belakang paha berwarna putih (*white mirror*). Pada pinggir bibir atas berwarna putih, pada kaki mulai dari tarsus dan karpus sampai batas pinggir atas kuku berwarna putih, dan pada rambut pada ujung ekor serta memiliki garis pada punggung berwarna hitam. Namun, sapi bali yang tidak berwarna seperti tersebut juga kerap ditemukan di antaranya, sapi bali berwarna putih disebut sapi *taro*, sapi *injin*, sapi *tutul*, sapi *panjut*, sapi *bang* dan sapi *cundang* (Batan, 2006).

Sapi bali yang ditemukan diberbagai daerah memungkinkan terjadinya persilangan–persilangan dengan jenis sapi lainya yaitu: *Bos taurus*, *Bos indicus*, *Bos (bibos) banteng*, dan bangsa sapi lainya sehingga menghasilkan keanekaragaman genetik. Identifikasi suatu bangsa sapi dan perkiraan jarak genetik dari masing–masing bangsa sapi tersebut dapat dipelajari dengan pola pendekatan sifat fenotipik yang dapat ditemui dalam setiap individu ternak. Metode yang digunakan antara lain melalui pengukuran tubuh ternak (morfometri), biomolekuler (DNA), dan kranimetri. Pengukuran kranimetri kerap digunakan untuk mengidentifikasi spesies dan melacak variasi dalam satu spesies (Karimi *et al.*, 2011). Hubungan kekerabatan suatu hewan dengan hewan lain bisa diperiksa dengan mencari kesamaan hewan tersebut secara morfometri, salah satunya dengan melakukan pengukuran tulang tengkorak atau kranimetri (Mahdi *et al.*, 2013; Pintur *et al.*, 2014).

Menurut Frandson (1992) tengkorak merupakan wadah bagi berbagai organ–organ penting pada suatu hewan. Bagian organ yang dilindungi tengkorak antara lain: otak, yang berada di dalam ruang tengkorak (*cavum cranii*), alat pendengaran, terdapat di dalam (*os petrosum*) dari (*os temporale*), alat penglihatan terdapat di rongga mata (*orbita*), alat pencium di dalam rongga hidung (*cavum nasi*), dan alat pengunyah di dalam rongga mulut (*cavum oris*). Tengkorak tersusun atas berbagai macam tulang–tulang yang saling menyambung atau berkaitan satu dengan yang lain kemudian menjadi kesatuan utuh, tulang–tulang penyusun tengkorak antara lain: tulang dahi (*os frontale*), tulang ubun–ubun (*os parietale*), tulang pelipis (*os temporale*), tulang kepala belakang (*os occipital*), tulang baji (*os splenoidale*),

pISSN : 2301-7848; eISSN : 2477-6637

tulang–tulang wajah (*pars splancho cranii*), tulang rahang bawah (*os mandibulare*), dan tulang lidah (*os hyolideus*) (Sisson, 1927).

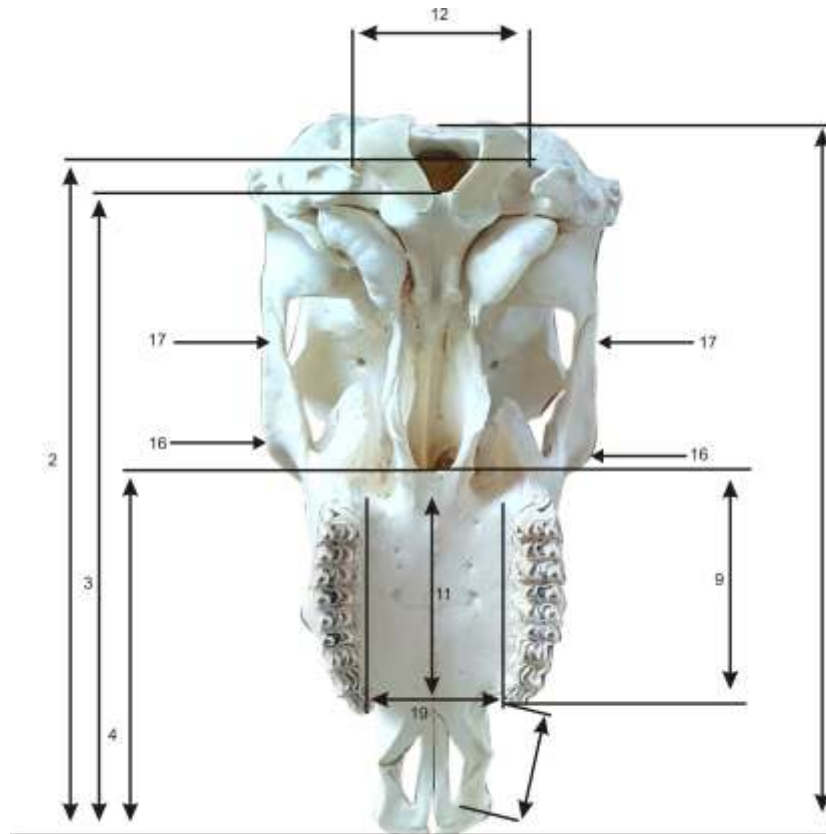
Pengukuran kranimetri pada sapi bali sudah pernah dilaporkan oleh Mahdi *et al.*, (2013) pada sapi bali jantan dan banteng jantan asal Taman Nasional Baluran Banyuwangi dan Meru Betiri Sukamade, Banyuwangi, Jember, Jawa Timur. Peneliti tersebut mengungkapkan bahwa ukuran–ukuran kepala sapi bali jantan mirip dengan banteng. Namun data yang lengkap perihal gambaran kranimetri secara umum pada sapi bali belum banyak dilaporkan. Penelitian tentang pengukuran dimensi tubuh pernah dilaporkan oleh Sampurna dan Suatha (2010). Pada laporan tersebut belum secara menyeluruh melaporkan ukuran kepala sapi bali. Analisis kranimetri juga kerap digunakan untuk membedakan spesies dalam satu genus (Riga *et al.*, 2001; Suschentrunk *et al.*, 2007).

Dalam penelitian ini diukur 19 variabel pada tulang tengkorak dan enam variabel pada tulang rahang bawah (*os mandibulare*) sapi bali, seperti yang dilakukan Pintur *et al.* (2014) pada *Lepus europaeus*. Mahdi *et al* (2013) telah melakukan pengukuran terhadap 15 variabel pada tulang tengkorak dan sama sekali tidak melakukan pengukuran terhadap tulang rahang bawah sapi bali. Penelitian ini berupaya untuk mengungkapkan variabel kranimetri pada sapi bali jantan dewasa serta sapi betina dewasa yang ada di Pulau Bali.

METODE PENELITIAN

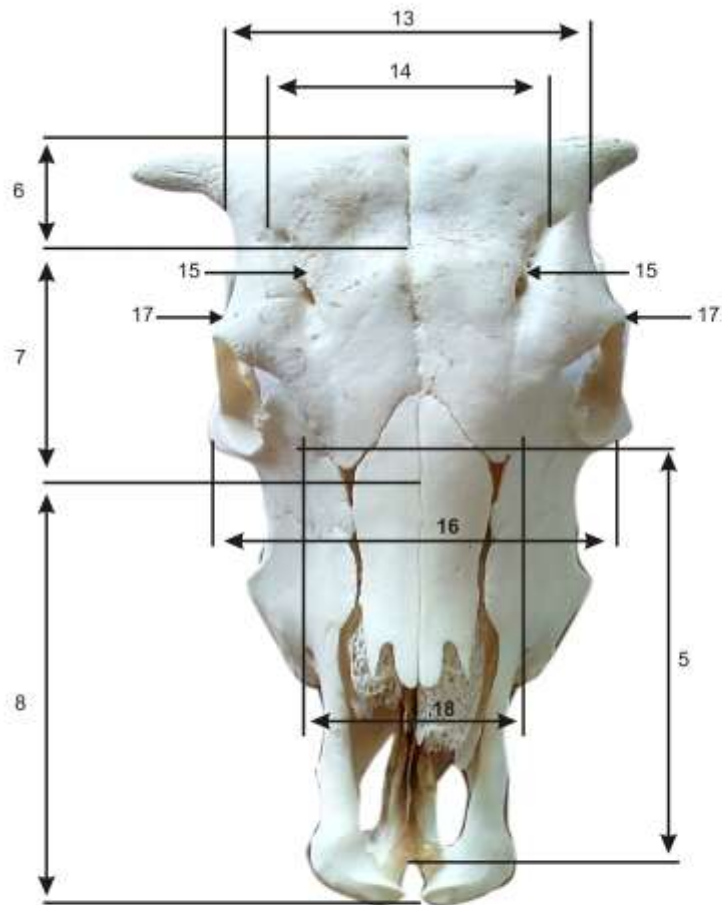
Dalam penelitian ini objek yang digunakan adalah lima tengkorak sapi bali jantan dewasa dan lima tengkorak sapi betina dewasa lengkap dengan tulang rahang bawah (*os mandibulare*). Peralatan yang digunakan dalam penelitian ini adalah: pisau kecil untuk membersihkan sisa-sisa otot pada tulang kepala, gelas ukur 5000 ml, boks plastik ukuran 40 x 120 cm, jangka sorong, penggaris siku–siku, kamera, larutan H₂O₂ konsentrasi 0,86 %, dan air kran.

Penelitian ini merupakan penelitian observasional dengan cara mengukur 19 variabel tulang tengkorak dan enam variabel tulang rahang bawah (*os mandibulare*). Pengukuran masing-masing variable diulang sebanyak 4 kali pada 5 tengkorak sapi Bali jantan dan 5 tengkorak sapi Bali betina. Variabel yang diukur terlampir menggunakan metode yang dilakukan oleh Pintur *et al.* (2014) pada hewan *Lepus eoropaneus* sebagaimana diilustrasikan pada gambar 1,2 dan 3.



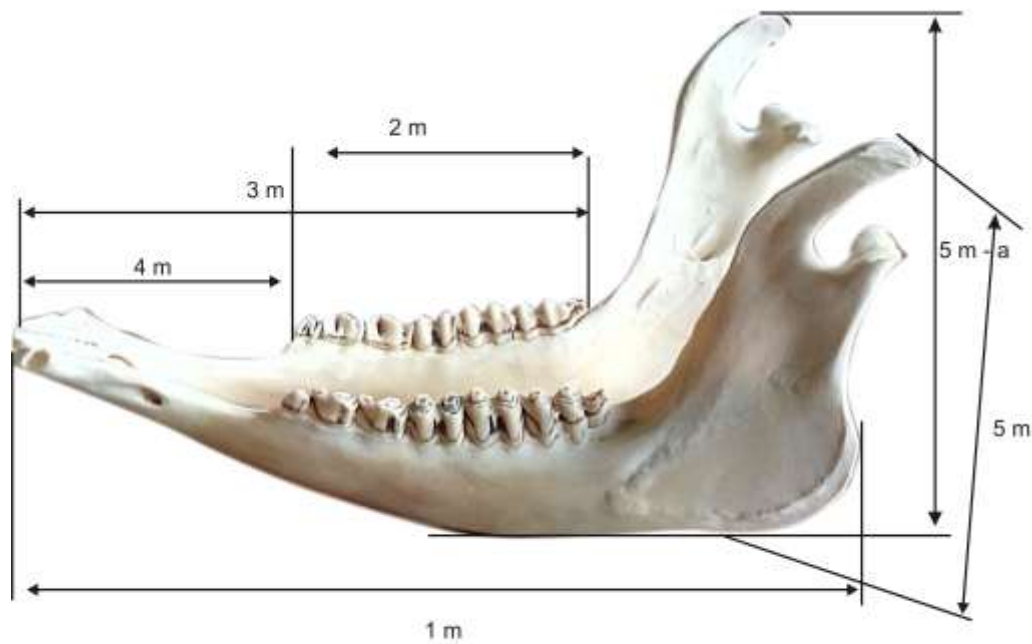
Gambar 1. Pengukuran Tengkorak Bagian Ventral

- | | |
|---------------------------------|-------------------------------|
| 1. Panjang dudukan gigi geraham | 6. Panjang kondilo basal |
| 2. Panjang diastema | 7. Panjang dasar tengkorak |
| 3. Panjang palatinum | 8. Panjang dudukan gigi |
| 4. Lebar kondilooccipital | 9. Jarak zigomatikus belakang |
| 5. Panjang tengkorak | 19. Lebar palatinum |



Gambar 2. Pengukuran Tulang Tengkorak Bagian Dorsal.

- | | |
|----------------------------|-----------------------|
| 10. Jarak lubang telinga | 15. Panjang ubun-ubun |
| 11. Lebar tengkorak | 16. Panjang dahi |
| 12. Lebar neurokranium | 17. Panjang wajah |
| 13. Jarak zigmatikus depan | 18. Lebar hidung |
| 14. Panjang hidung | |



Gambar 3. Pengukuran Tulang Rahang Bawah.

- | | |
|---|-------------------------------------|
| 1. Panjang angulus mandibula sampai dagu | 4. Panjang diastema bawah |
| 2. Panjang kedudukan gigi geraham | 5. Panjang sudut vertikal mandibula |
| 3. Panjang gigi bawah alveolus molar ke 3 sampai dagu | 6. Panjang sudut diagonal mandibula |

Perbedaan ukuran variabel tulang kepala dan ukuran variabel tulang rahang bawah antar sapi jantan dewasa dan sapi bali betina dewasa kemudian dianalisis menggunakan uji t yang dibantu dengan program SPSS versi 17.00.

HASIL DAN PEMBAHASAN

Hasil pengukuran tulang kepala sapi bali jantan dan betina dewasa tersaji pada Tabel 1.:

Tabel 1. Kranimetri tulang kepala sapi bali jantan dan betina dewasa.

No.	Kraniometri	Rataan Jantan (cm)	Rataan Betina (cm)
1.	Panjang tengkorak	42,47 ^a	40,41 ^b
2.	Panjang kondilo basal	40,88 ^a	41,17 ^a
3.	Panjang dasar tengkorak	37,77 ^a	39,67 ^a
4.	Panjang dudukan gigi	24,99 ^a	24,57 ^a
5.	Panjang hidung	18,83 ^a	17,16 ^b
6.	Panjang ubun-ubun	2,95 ^b	3,60 ^a
7.	Panjang dahi	17,63 ^a	14,85 ^b
8.	Panjang wajah	22,51 ^a	23,15 ^a
9.	Panjang gigi geraham	13,24 ^a	12,87 ^b
10.	Panjang diastema	10,21 ^a	9,80 ^b
11.	Panjang palatinum	7,63 ^a	7,26 ^a
12.	Jarak kondilus occipital	9,00 ^a	8,30 ^b
13.	Jarak lubang telinga	17,87 ^a	16,80 ^b
14.	Lebar neurokranium	9,80 ^a	9,68 ^b
15.	Lebar tengkorak	13,23 ^a	10,61 ^b
16.	Jarak zigomatikus belakang	18,60 ^a	17,42 ^b
17.	Jarak zigomatikus Depan	17,74 ^a	17,50 ^a
18.	Lebar hidung	8,30 ^a	7,28 ^b
19.	Lebar palatinum	7,46 ^a	5,54 ^b

Keterangan : Nilai dengan huruf yang sama menunjukkan tidak berbeda nyata ($P > 0,05$) sedangkan nilai dengan huruf yang berbeda menunjukkan adanya perbedaan nyata ($P < 0,05$) dan sangat nyata ($P < 0,01$).

Berdasarkan hasil uji t menunjukkan bahwa ukuran tulang kepala sapi bali jantan dewasa sangat nyata ($P < 0,01$) lebih panjang pada delapan variabel, dan nyata ($P < 0,05$) lebih panjang pada enam variabel dibandingkan dengan tulang kepala sapi bali betina dewasa. Ukuran tulang kepala sapi bali jantan dewasa yang lebih panjang yaitu : panjang tengkorak, panjang hidung, panjang dahi, panjang gigi geraham, panjang diastema, panjang palatinum, jarak kondilus occipital, jarak lubang telinga, jarak neurocranium, lebar tengkorak, lebar zigomatikus belakang, lebar hidung dan lebar palatinum. Pada tulang kepala sapi bali betina dewasa terukur lebih panjang nyata ($P < 0,05$) pada variabel panjang kondilo basal, panjang dasar tengkorak, panjang dudukan gigi, panjang ubun-ubun, panjang wajah (*visera cranium*) dan lebar zigomatikus depan (Tabel 1.).

Tabel 2. Kranimetri tulang rahang bawah sapi bali jantan dan betina dewasa.

No.	Kranimetri Mandibula	Rataan Jantan (cm)	Rataan Betina (cm)
1.	Panjang angulus mandibula–dagu	33,64 ^a	32,51 ^b
2.	Panjang gigi geraham mandibula	13,43 ^b	13,94 ^a
3.	Panjang alveolus Molar III –dagu	25,53 ^a	23,76 ^b
4.	Diastema manibula	10,29 ^a	10,00 ^a
5.	Sudut vertikal mandibula	19,39 ^a	18,08 ^a
6.	Sudut diagonal mandibula	23,73 ^a	23,44 ^a

Keterangan: Nilai dengan huruf yang sama menunjukkan tidak berbeda nyata ($P>0,05$) sedangkan nilai dengan huruf yang berbeda menunjukkan adanya perbedaan nyata ($P<0,05$) dan sangat nyata ($P<0,01$).

Berdasarkan hasil uji menggunakan t-student menunjukkan ukuran variable ukuran tulang rahang bawah (*os mandibulare*) sapi bali jantan dewasa terukur berbeda sangat nyata ($P<0,01$) lebih panjang pada panjang sudut mandibula sampai dagu, gigi geraham mandibular, panjang alveolus gigi molar tiga sampai dagu dan panjang vertical mandibula, sementara itu tulang rahang bawah (*os mandibulare*) sapi bali betina dewasa terukur berbeda sangat nyata ($P<0,01$) lebih panjang pada gigi geraham (Tabel 2).

Hasil penelitian ukuran tengkorak sapi bali jantan dewasa terukur lebih panjang dari tengkorak sapi bali betina dewasa. Hal ini sependapat dengan riset Saparto (2006) yang menyatakan bahwa sapi bali dan sapi peranakan ongole jantan mempunyai ukuran tengkorak, panjang, lebar dan kedalaman yang lebih besar dari pada yang betina. Hal serupa diungkapkan Stoyanov (2012) pada *Jackals* (sejenis anjing) jantan ukuran tengkorak lebih besar dibandingkan *Jackal* betina. Hal ini juga diukung oleh Duras *et al.* (2014) menyatakan pada lumba–lumba hidung botol jantan ukuran tengkorak lebih panjang, lebar tengkorak, tulang hidung serta ukuran gigi yang lebih panjang dari pada lumba–lumba hidung botol betina. Perbedaan ukuran pada tengkorak dipengaruhi *dimorfisme seksual* dan tidak tergantung pada lingkungan dan umur (Stoyanov, 2012).

Tengkorak merupakan bagian yang sangat penting karena menjadi pelindung organ–organ penting seperti otak, serta organ penglihatan dan pencernaan. Secara anatomi tengkorak terbagi dua bagian yaitu: tulang–tulang yang melindungi otak disebut *neurokranium* serta bagian tulang–tulang yang melindungi seperti struktur organ yang ada pada mulut dan hidung disebut *viserokranium*. Otak merupakan organ terpenting yang ada dalam tengkorak. Nowicki *et al.*, (2011) mengungkapkan volume otak pada rongga kranium *red fox* (sejenis rubah) jantan relatif tidak berbeda dengan yang betina. Namun pada tengkorak sapi bali jantan dewasa lebar *neurokranium* terukur lebih lebar sangat nyata ($P<0,01$) dibandingkan dengan lebar *neurokranium* sapi bali betina dewasa. Hal ini berkaitan

erat dengan pertumbuhan tanduk sapi bali jantan dewasa yang tumbuh kesamping (Ris *et al.*, 2012; Nealma *et al.*, 2014). Tulang kepala merupakan bagian tubuh yang diturunkan secara genetis. Onuk *et al.* (2013) menyatakan bentuk tulang kepala bervariasi antar spesies karena perbedaan gaya hidup spesies. Pakan merupakan salah satu faktor yang mempengaruhi hal tersebut. Hal ini diungkapkan Nowicki *et al.* (2011) pada *raccoon dog* (sejenis anjing) bentuk tengkoraknya merupakan adaptasi terhadap pakan yang mempengaruhi kinerja otot *masseter* sehingga terjadi pemendekan *viscerocranium* dibandingkan bangsa *canidae* lainnya. Ini sesuai dengan pengukuran tulang rahang bawah sapi bali dewasa. Pada Tabel 2. disajikan bahwa ukuran gigi geraham sapi betina lebih panjang dibandingkan ukuran gigi geraham sapi bali jantan dewasa. Hal ini merupakan adaptasi dari kecenderungan sapi bali betina memilih pakan yang keras.

Pengukuran kranimetri biasa digunakan untuk mengidentifikasi spesies dan melacak variasi dalam satu spesies (Karimi *et al.*, 2011). Pintur *et al.*, 2014 mengungkapkan variasi peubah kranimetri menurut jenis kelamin pada *lepus europaeus* tidak signifikan sifatnya walau berasal dari tempat yang berbeda. Dari 19 peubah yang diukur pada tengkorak *lepus europaeus* 13 menunjukkan perbedaan ukuran yang nyata dan enam peubah pada mandibula lima peubah menunjukkan perbedaan ukuran. Sementara itu Duras *et al.*, (2014) memanfaatkan ukuran pada kranimetri lumba-lumba hidung botol dalam melakukan konservasi pada suatu populasi lumba-lumba. Suryani *et al.*, (2013) menggunakan ukuran-ukuran pada tulang tengkorak untuk membedakan kambing kacang, kambing kejobong dan kambing peranakan etawa yang ada di Jawa Tengah. Selain digunakan dalam penentuan jenis hewan. Metode kranimetri juga digunakan para ahli bedah guna menentukan lokasi organ maupun tulang (Sarma, 2006). Kepala merupakan salah satu indikator dalam pemeriksaan kesehatan hewan, meliputi pemeriksaan mulut, gigi dan sistem pencernaan. Pemeriksaan mulut dilakukan dengan cara restrain kimia. Bagian terpenting dalam melakukan restrain kimia yaitu: lubang depan tulang kepala (*foramen intraorbitalis*) dan lubang depan tulang rahang bawah (*foramen mentale*). Secara anatomi lokasi lubang depan tulang rahang bawah (*foramen mentale*) berada sejajar bagian kanan (*dexter*) dan bagian kiri (*sinister*) pada tulang rahang bawah (*os mandibulare*). Namun, riset Sarma (2006) mengungkapkan pada *carpa hircus* atau kambing ditemukan lokasi anatomi lubang depan tulang rahang bawah (*foramen mentale*) berbeda. Faktor terjadinya perbedaan lokasi anatomi berhubungan dengan genetik yang ada pada individu suatu hewan. Metode kranimetri diharapkan bisa jadi acuan dalam melakukan tindakan medik veteriner.

SIMPULAN

Berdasarkan kajian dan hasil penelitian maka dapat disimpulkan terdapat perbedaan ukuran pada sejumlah variabel tengkorak sapi bali jantan dan betina dewasa.

SARAN

Perlu dilakukan penelitian lebih lanjut menggunakan uji analisis komponen utama (AKU) untuk mengetahui perbedaan karakteristik tengkorak sapi bali jantan dan tengkorak sapi bali betina dewasa serta pengukuran volume otak sapi bali jantan dan betina guna mendapatkan informasi lebih lanjut mengenai ukuran otak sapi bali jantan dan betina dewasa.

UCAPAN TERIMA KASIH

Penulis mengucapkan terima kasih kepada pengurus Masjid Muhamadiyah, Glogor Carik. Denpasar, Masjid UBK, Jimbaran, Kuta, Badung dan Masjid Angkasa Pura Nusa dua serta petugas Rumah Potong Hewan Mambal, Abiansemal, Badung yang telah memberikan tengkorak sapi bali sehingga penelitian ini dapat berjalan lancar.

DAFTAR PUSTAKA

- Batan IW. 2006. *Sapi bali dan penyakitnya*. Denpasar: Fakultas Kedokteran Hewan Universitas Udayana.
- Duras M, Dusica D, Tomislav G, Ana G. 2014. Craniometry of bottlenose dolphins (*Tursiops truncatus*) from the adriatic sea. *Veterinary Archives* 84(6): 649-666.
- Frandsen RD. 1992. *Anatomi dan fisiologi ternak*. Edisi IV. Diterjemahkan oleh Srigandono B. dan K. Prasena. Yogyakarta: Gajah Mada University Press.
- Hardjosubroto W. 1994. *Aplikasi pemuliabiakan ternak di lapangan*. Jakarta: Gramedia Widiasarana Indonesia.
- Karimi I, Onar V, Pazvan TG, Had Pour M, Mazaheri Y. 2011. The cranial morphometric and morphologic characteristic of mehraban sheep in western iran. *Global Veterinaria* 6(2): 111-117.
- Mahdi A, Hidayat TW, Suratno. 2013. Hubungan kekerabatan sapi bali (*Bos sondaicus* Muller) dan banteng (*Bos bibos d' alton*) melalui pendekatan kranimetri. *Jurnal Ilmu Dasar* 14(2): 121-128.
- Martojo H. 2012. Indigenous bali cattle is most suitable for sustainable small farming in indonesia. *Reproduction in Domestic Animals* 47(1): 10-14.
- Nealma M, Batan IW, Suatha IK. 2014. Kelengkungan (kurvatura) tanduk (silak) yang menyimpang pada sapi bali. *Indonesia Medicus Veterinus* 3(2): 120-133.
- Nowicki W, Brudnicki W, Skoczylas B. 2011. Studies of interdependencies between characteristics in raccoon dog (*Nyctereutes procyonoides* gray). *Electronic Journal of Polish Agricultural Universities* 14(2): 17.

pISSN : 2301-7848; eISSN : 2477-6637

- Onuk B, Kabak M, Atalar K. 2013. Anatomic and craniometric factors in differentiating roe deer (*Capreolus capreolus*) from sheep (*Ovis aries*) and goat (*Capra hircus*) skulls. *Archives of Biological Science*. 65(1): 133-141.
- Pintur K, Dancevik N, Stedul I, Popovic N, Slijepcevic V. 2014. Craniometric features of europeashore (*Lepus europeus* Pall) from north-west croatia and the island of Vir. *Veterinary Archives* 84(4): 387-400.
- Riga F, Trocchi V, Randi E, Toso S. 2001. Morphometric differentiation between the Italian hare (*Lepus corsicanus* De Winton, 1898) and the european brown hare (*Lepus europaeus* Pallas, 1778). *Journal of Zoology* 253: 241-252.
- Ris Adryani, Suatha IK, Batan IW. 2012. Keragaman silak tanduk sapi bali jantan dan betina. *Buletin Veteriner Udayana* 4(2): 87-93.
- Sampurna IP, Suatha IK. 2010. Pertumbuhan alometri dimensi panjang dan lingkar tubuh sapi bali jantan. *Jurnal Veteriner* 11(1): 46-51.
- Saparto. 2006. Breed identification of four types indonesian native cattle. *Animal Production* 8(3): 174-181.
- Sarma K. 2006. Morphological and craniometrical studies on the skull of kagani goat (*Capra hircus*) of jammu region. *International Journal of Morphology* 24(3): 449-455.
- Sisson S. 1927. *The Anatomy Of The Domestic Animals*. University Of Toronto. Piladelpia. London.
- Stoyanov S. 2012. Craniometric differentiation of golden jackals (*Canis Aureus* L.1758) In Bulgaria. Original scientific paper UDC: 639.111.7:305.
- Suryani, Purbowati HE, Kurnianto E. 2013. Multivariate analysis on cranium measurements of three breedsof goat in central java. *Journal of the Indonesian Tropical Animal Agriculture* 38(4): 217-224.
- Suschentrunk F, Flux JEC, Flux MM, Slimen HB. 2007. Multivariate discrimination between east african cape hares (*Lepus capensis*) and savanna hares (*L. victoriae*) based on occipital bone shape. *Mammalian Biology* 72(6): 372-383.